

Partie 1 : Biologie liée aux soins esthétiques

Chapitre 1 : Anatomie des os

Rappel du référentiel :

Pole 1 : Techniques esthétiques du visage, des mains et des pieds.

Partie S1.1 Savoirs associés liés aux techniques de soins esthétiques du visage, des mains et des pieds – soins de beauté ou de bien-être.

S1.1.1 Biologie liée aux techniques de soins esthétiques.

S1.1.1.1. Anatomie des os

Objectifs du chapitre :

- Connaître le nom et la localisation des os de la tête, du cou et du décolleté.
- Connaître le nom et la localisation des os du squelette : membres supérieurs, membres inférieurs et thorax

A. Introduction

Le squelette humain est constitué de 206 os, en comptant les trois osselets de l'oreille (malleus ou marteau, incus ou enclume, stapès ou étrier).

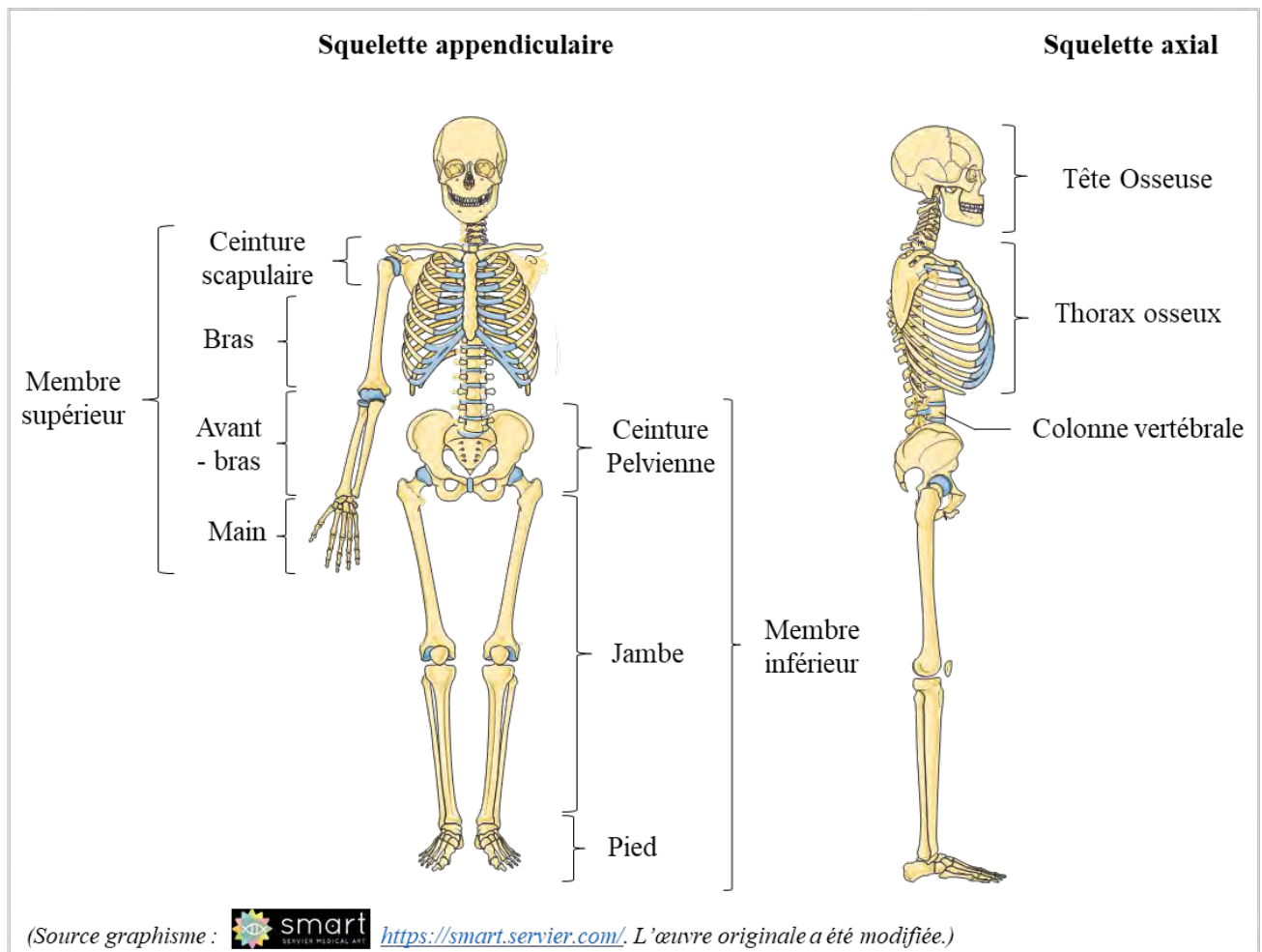
Les différents os du squelette sont reliés entre eux par des articulations.

Le squelette humain est formé :

- du squelette axial composé de la tête osseuse, de la colonne vertébrale et du squelette thoracique.
- du squelette appendiculaire comprenant les membres supérieurs (ceinture scapulaire, bras, avant-bras et mains) et les membres inférieurs (ceinture pelvienne, jambes et pieds).

Les « ceintures » relient les membres au squelette axial : la ceinture scapulaire suspend les membres supérieurs et la ceinture pelvienne attache les membres inférieurs.

Le squelette humain



B. Le squelette axial

1. La tête osseuse

La tête osseuse est constituée de deux parties : la face et le crâne.

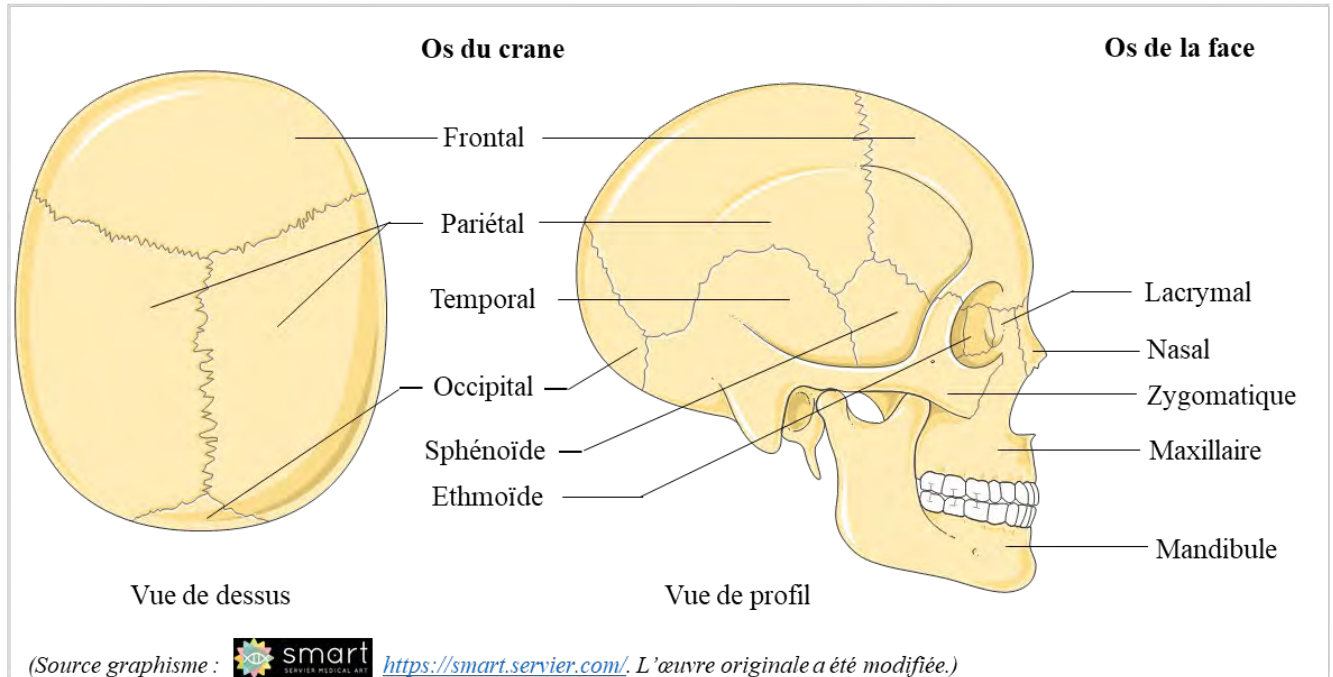
La face est composée de 14 os :

- 6 os pairs : os nasal, os lacrymal (ou unguis), os zygomatique (ou malaire), os maxillaire (ou maxillaire supérieur), le cornet nasal inférieur, os palatin,
- 2 os impairs : La mandibule et le vomer.

Le crâne est formé de 8 os soudés entre eux par des articulations immobiles appelés «sutures».

- Deux os pairs : le pariétal et le temporal,
- Quatre os impairs : le frontal, l'occipital, le sphénoïde et l'éthmoïde.

Le squelette de la tête

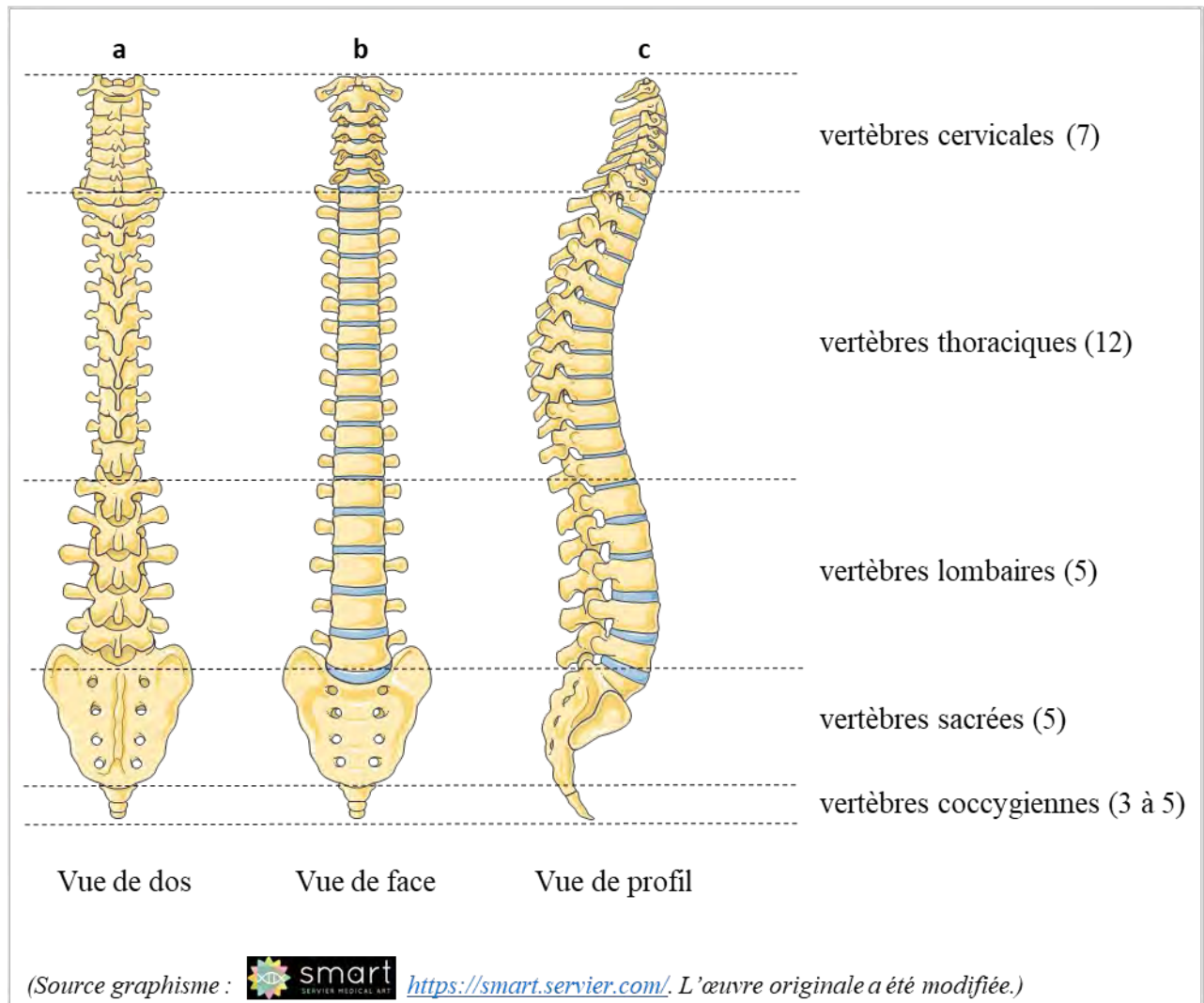


2. La colonne vertébrale

La colonne vertébrale se compose de :

- 7 vertèbres cervicales (C1 à C7),
- 12 vertèbres thoraciques (T1 à T12),
- 5 vertèbres lombaires (L1 à L5),
- 5 vertèbres sacrées (soudées entre elles, mais numéroté de S1 à S5),
- du coccyx (composé de 3 à 5 vertèbres coccygiennes soudées entre elles).

La colonne vertébrale



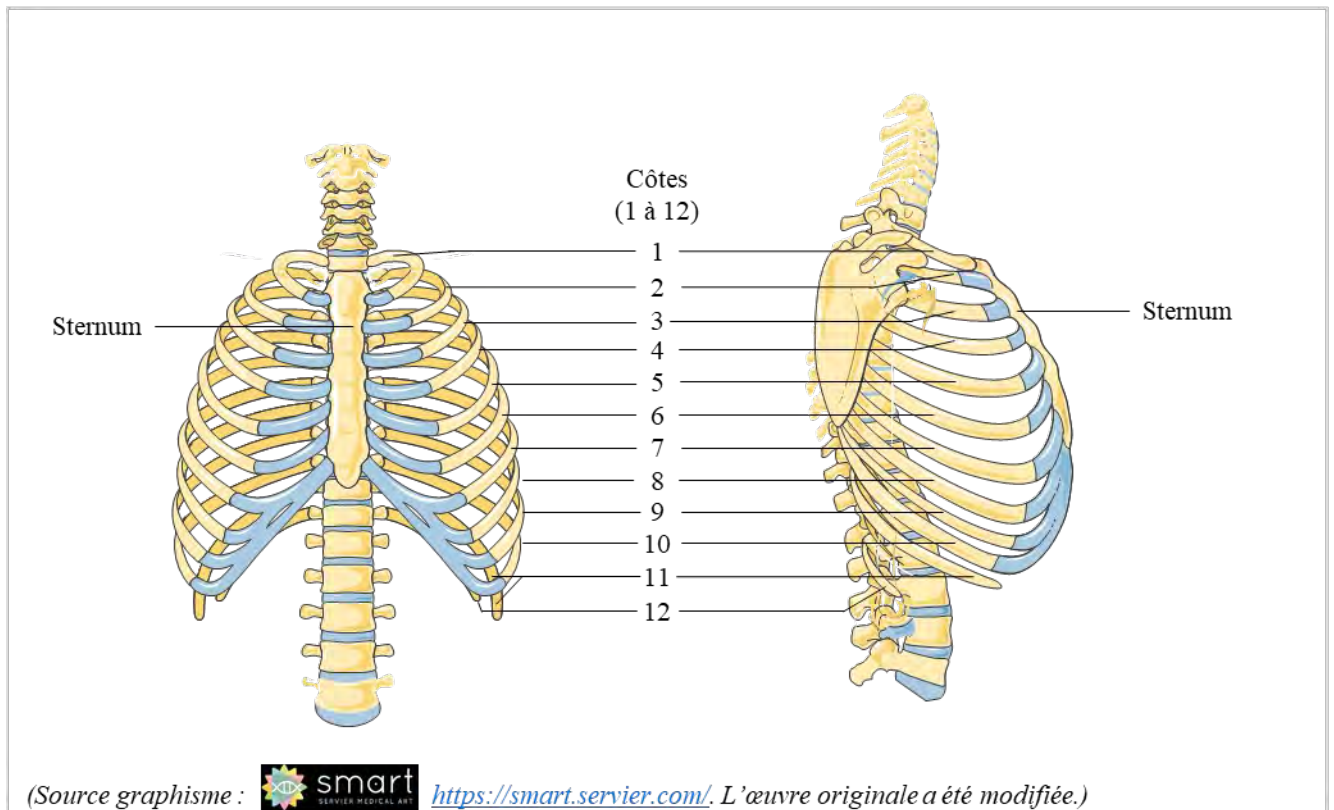
3. Le squelette thoracique

Le thorax est composé du sternum et de 12 paires de côtes.

On peut numéroter les paires de côtes, de 1 à 12, en partant du haut du thorax.

Les côtes sont attachées à l'arrière aux vertèbres thoraciques et à l'avant au sternum (à l'exception de la 11^{ème} et de la 12^{ème} paire qui sont dites flottantes).

Le squelette thoracique



C. Le squelette appendiculaire

1. Les membres supérieurs

Les membres supérieurs sont constitués de la ceinture scapulaire, des bras, des avant-bras, et des mains.

La ceinture scapulaire est composée des omoplates et des clavicules.

Les os du bras et de l'avant-bras sont respectivement l'humérus, le radius et le cubitus (ou ulna).

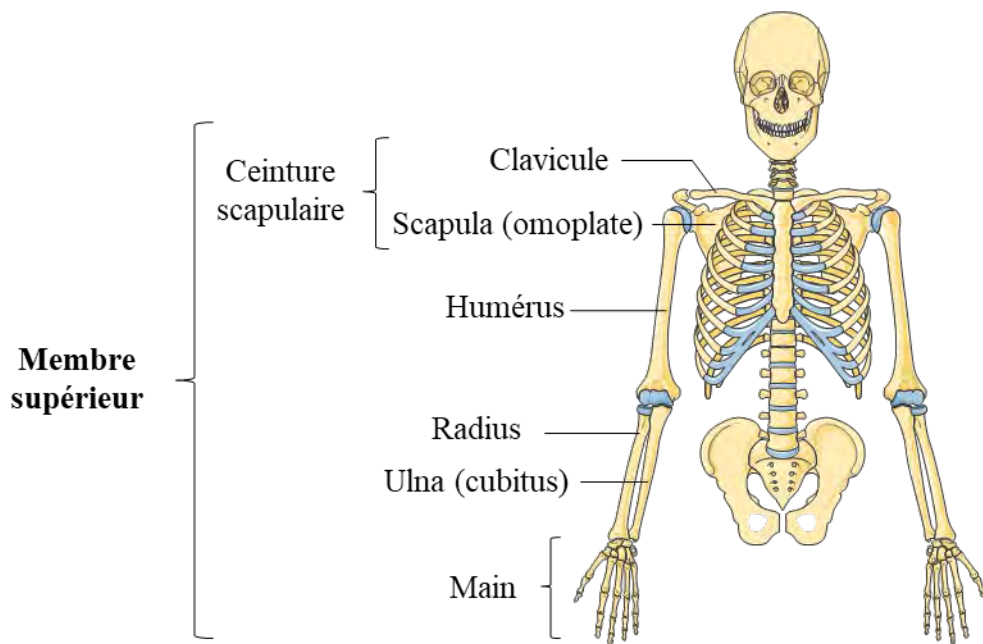
Le squelette de la main est constitué des carpes, métacarpes et phalanges des doigts.

On compte huit carpes : le scaphoïde, l'os semi lunaire (ou lunatum), l'os pyramidal (ou triquetrum), le trapèze, le trapézoïde, le grand os (ou capitatum), l'os crochu (hamatum) et l'os pisiforme ; cinq métacarpes et quatorze phalanges.

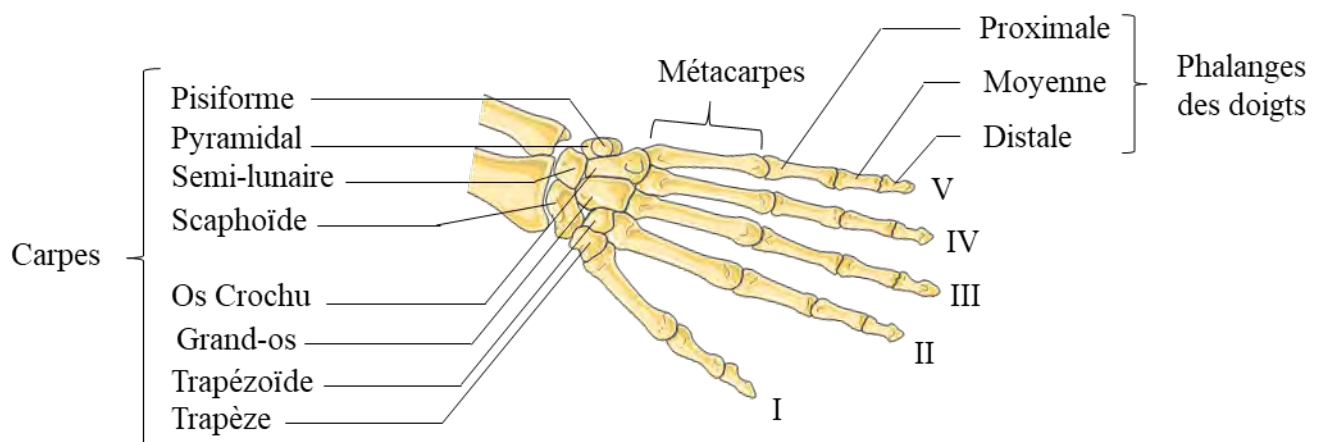
Les doigts sont numérotés de I à V en commençant par le pouce.

Chaque doigt est composé de trois phalanges : distale, moyenne et proximale à l'exception du pouce qui n'a que deux phalanges (distale et proximale).

Le squelette des membres supérieurs



Les os de la main



(Source graphisme :  <https://smart.servier.com/>. L'œuvre originale a été modifiée.)

2. Les membres inférieurs

Les membres inférieurs sont la ceinture pelvienne, les jambes et les pieds.

La ceinture pelvienne correspond aux os coxaux (ou os iliaques).

Le squelette de la jambe est constitué de quatre os : le fémur, la rotule (ou patella) le tibia et le péroné (ou fibula).

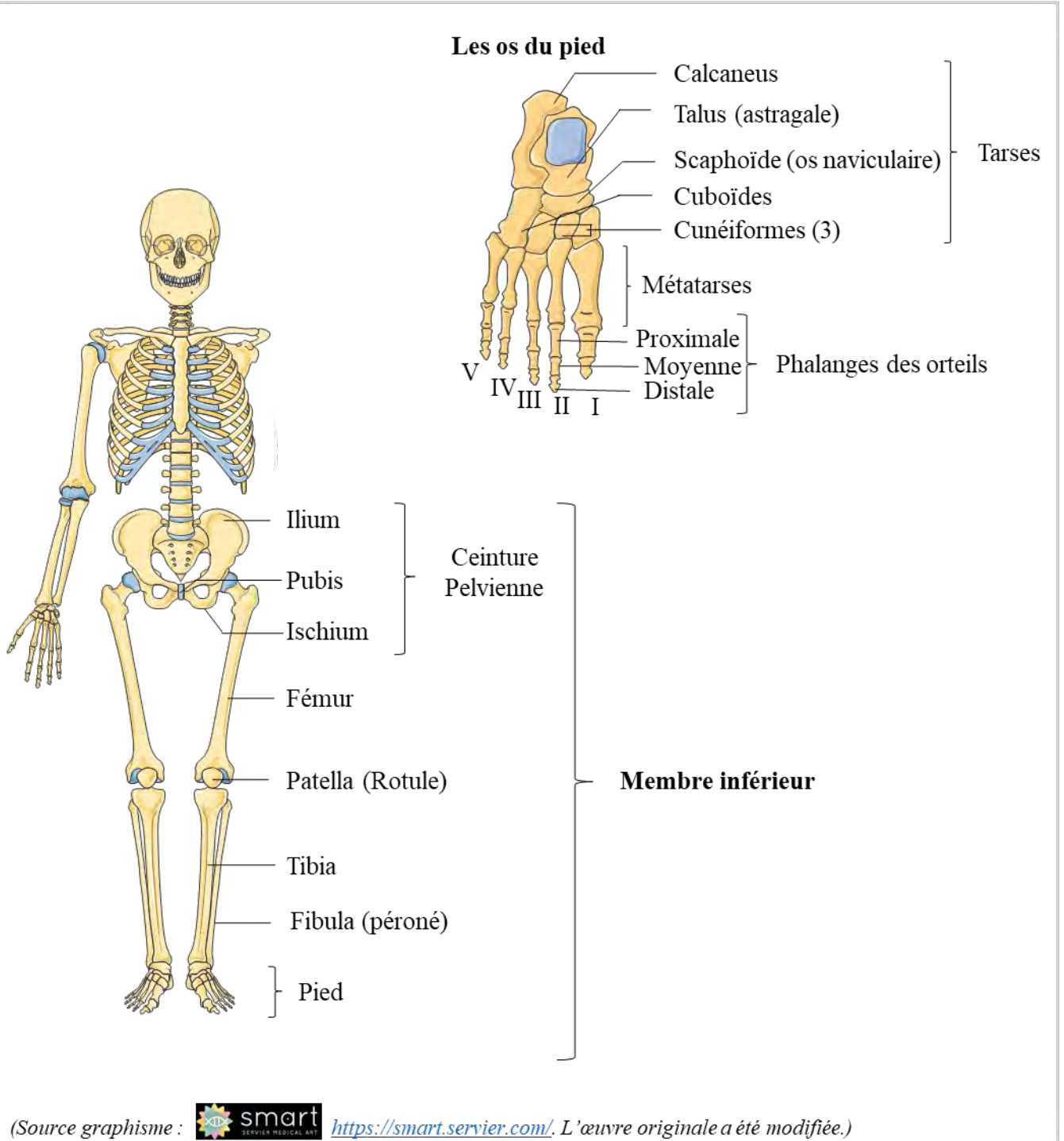
Le squelette du pied est composé des tarses, métatarses et phalanges des orteils.

Il y a sept tarses : le calcanéus, le talus (ou astragale), le cuboïde, le scaphoïde (ou os naviculaire) et les trois os cunéiformes ; cinq métatarses et quatorze phalanges.

Les orteils, tout comme les doigts, sont numérotés de I à V en commençant par le gros orteil.

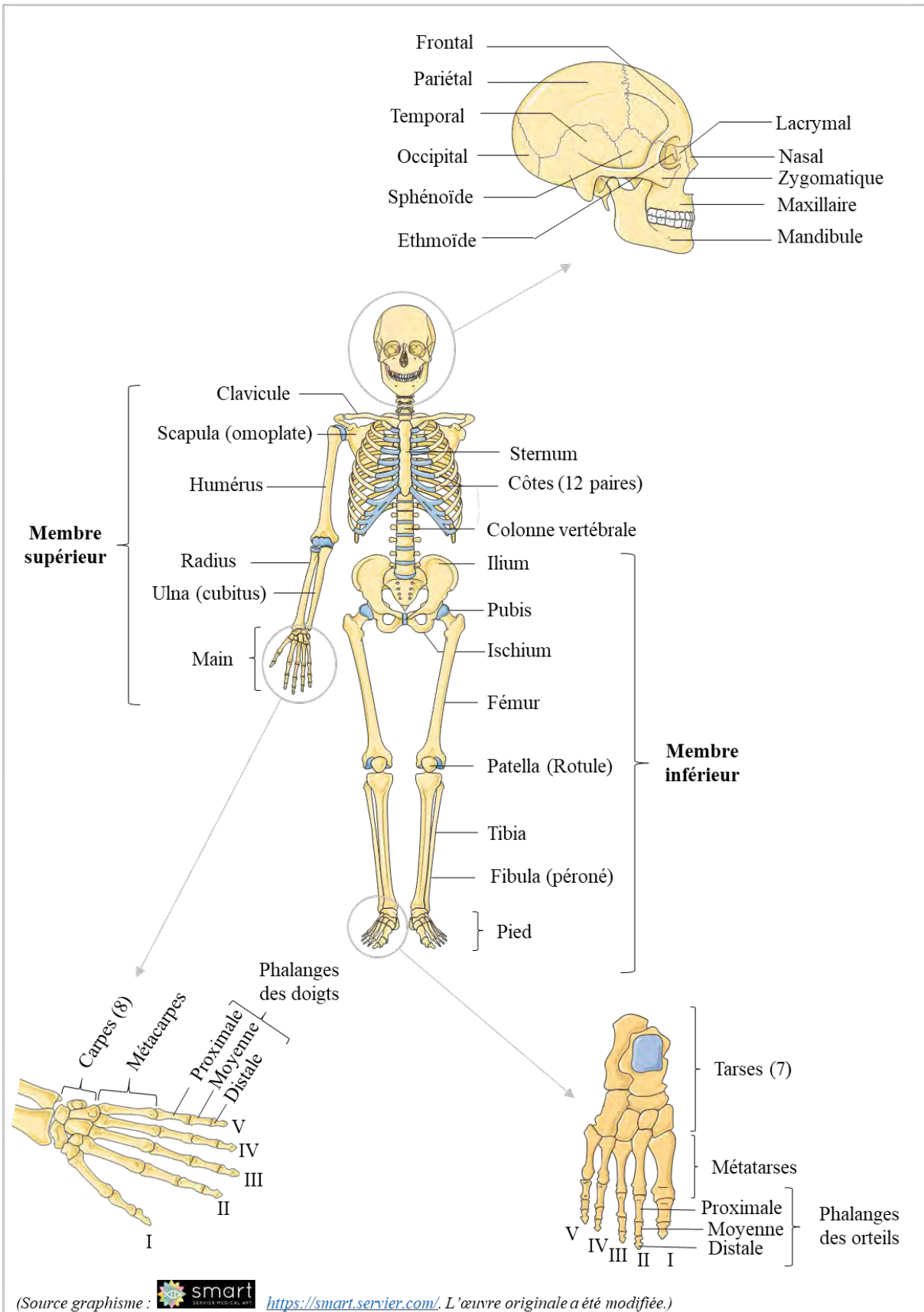
Chaque orteil comprend trois phalanges : distale, moyenne et proximale à l'exception du gros orteil qui n'a que deux phalanges (distale et proximale).

Le squelette des membres inférieurs



Synthèse

Les os du squelette humain



(Source graphisme :  <https://smart.servier.com/>. L'œuvre originale a été modifiée.)

Lexique

Squelette axial : Partie du squelette qui constitue un axe au corps humain. Il est composé de la colonne vertébrale, de la tête, du sternum et des côtes.

Squelette appendiculaire : Partie du squelette qui est suspendu au squelette axial. Il s'agit des membres inférieurs et supérieurs, rattachés au squelette axial respectivement par les os de la ceinture pelvienne et les os de ceinture scapulaire.

Proximal(e) : Adjectif utilisé pour distinguer, par sa position, un organe d'autres organes similaires. L'organe proximal est le plus proche du point d'attache sur le corps.

Exemple : la phalange proximale d'un doigt est la phalange la plus proche du point d'attache du doigt sur la main.

Distal(e) : Adjectif utilisé pour distinguer, par sa position, un organe d'autres organes similaires. L'organe distal est le plus éloigné du point d'attache sur le corps.

Exemple : la phalange distale d'un doigt est la phalange située à l'extrémité du doigt (sous l'ongle).

Moyen(ne) : Adjectif utilisé pour qualifier la phalange positionnée entre la phalange distale et la phalange proximale.

QCM

1. Le squelette axial se compose de :

- a. la tête osseuse
- b. la ceinture pelvienne
- c. la colonne vertébrale

2. Le squelette appendiculaire comprend :

- a. la tête osseuse
- b. la ceinture pelvienne
- c. les membres supérieurs

3. Parmi les os pairs de la face, il y a :

- a. la mandibule
- b. l'os nasal
- c. l'os zygomatique

4. Parmi les os impairs du crâne, il y a :

- a. le frontal
- b. l'occipital
- c. l'ethmoïde

5. Les carpes et métacarpes :

- a. sont des os du pied
- b. sont les mêmes os que les torses et métatarses
- c. sont des os de la main